

**Национальная медицинская ассоциация оториноларингологов  
Министерство здравоохранения Российской Федерации**

**УТВЕРЖДАЮ:**

Главный внештатный  
специалист  
оториноларинголог  
Минздрава России  
д.м.н., профессор Н.А.Дайхес

Президент Национальной медицинской  
Ассоциации оториноларингологов  
Заслуженный врач России,  
член-корр. РАН  
профессор Ю.К.Янов

**ПОЛИПОЗНЫЙ РИНОСИНУСИТ**

**Клинические рекомендации**

**Москва – Санкт-Петербург**

**2014**

## **Клинические рекомендации «Полипозный риносинусит»**

**Рекомендации подготовлены:** д.м.н. проф. Рязанцев С.В, д.м.н. проф. Лопатин А.С., д.м.н. проф. Пискунов Г.З, д.м.н. проф. Карнеева О.В.

**Рекомендации рассмотрены и утверждены на заседании Национальной медицинской ассоциации оториноларингологов от 11-12 ноября 2014 года.**

**Экспертный совет:** д.м.н. проф. Абдулкеримов Х.Т. (Екатеринбург); д.м.н. Артюшкин С.А. (Санкт-Петербург); д.м.н. проф. Гарашенко Т.И. (Москва); д.м.н. проф. Дайхес Н.А. (Москва); д.м.н. проф. Егоров В.И. (Москва); д.м.н. проф. Карнеева О.В. (Москва); д.м.н. проф. Карпова Е.П. (Москва); д.м.н. проф. Коркмазов М.Ю. (Челябинск); д.м.н. проф. Кошель В.И. (Ставрополь); д.м.н. проф. Накатис Я.А. (Санкт-Петербург); д.м.н. проф. Овчинников А.Ю.(Москва); д.м.н. проф. Рязанцев С.В. (Санкт-Петербург); д.м.н. проф. Свистушкин В.М.(Москва); д.м.н. Фанта И.В. (Санкт-Петербург); член-корр. РАМН, д.м.н. проф. Янов Ю.К. (Санкт-Петербург).

## **Цель**

Ознакомить врачей (оториноларингологов, педиатров, и врачей общей практики) с современными принципами диагностики, консервативного и хирургического лечения полипозного риносинусита.

## **Определение**

Полипозный риносинусит (ПРС) – хроническое заболевание слизистой оболочки носа и околоносовых пазух (ОНП), основным клиническим проявлением которого является образование и рецидивирующий рост полипов.

## **Эпидемиология**

Распространенность клинически манифестированных форм среди различных групп населения составляет от 1 до 5%. Эпидемиологические исследования, проведенные в России выявили ПРС у 1-1,3% обследованных. Таким образом, этим заболеванием в нашей стране может страдать до 1,5 млн. человек.

## **Этиология и патогенез**

Единой теории этиопатогенеза на сегодняшний день не существует. С большой долей уверенности можно говорить, что ПРС является полиэтиологичным заболеванием. При этом существуют локальные, ограниченные только слизистой оболочкой ОНП и системные формы заболевания, при которых полипоз сочетается с бронхиальной астмой (БА), непереносимостью нестероидных противовоспалительных средств (НПВС) (aspirin exacerbated respiratory disease – AERD), муковисцидозом, синдромом Картагенера и др. Хотя убедительных доказательных данных на этот счет нет, генетическая предрасположенность к развитию ПРС не отвергается.

С гистологической точки зрения носовой полип состоит из поврежденного, нередко метаплазированного эпителия, расположенного на утолщенной базальной мембране и отечной стромы, содержащей небольшое количество желез и сосудов и практически лишенной нервных окончаний. Строма типичного полипа содержит фибробласты, формирующие опорный каркас, псевдокисты и клеточные элементы, основными из которых являются эозинофилы, расположенные вокруг сосудов, желез и непосредственно под покровным эпителием. Предполагается, что на ранней стадии образования полипа в результате повторных инфекций развивается хронический отек собственного слоя слизистой оболочки, вызванный нарушением внутриклеточного

транспорта жидкости. На более поздней стадии это приводит к разрыву базальной мембраны эпителия, пролапсу собственного слоя и образованию грануляционной ткани.

На сегодняшний день существуют следующие теории патогенеза ПРС:

*Эозинофильное воспаление.* Эозинофилы являются ключевыми клетками воспалительного процесса при ПРС. Доказано, что в ткани полипа повышено содержание интерлейкина-5 (ИЛ-5), эотаксина, эозинофильного катионного белка (eosinophil cationic protein) и альбумина, которые способны стимулировать повышенную миграцию эозинофилов, либо удлинение срока их жизни в ткани (апоптоз), либо комбинацию двух этих факторов. Это приводит к развитию эозинофильного воспаления. Однако остается открытым вопрос – что в данном случае является пусковым механизмом.

Роль *IgE-зависимой аллергической реакции* в патогенезе ПРС достоверно не доказана. Хотя гистологические находки в ткани полипов и слизистой оболочке носа при аллергическом рините сходны (тканевой отек, клеточная эозинофильная инфильтрация), большинство эпидемиологических и клинических наблюдений отвергают этиологическую роль аллергии при ПРС. Распространенность аллергии к пыльце растений у больных ПРС и в общей популяции одинакова и составляет примерно 10%. Распространенность ПРС среди больных с аллергическим ринитом также не превосходит распространенность этого заболевания в общей популяции. Исследования показали, что у больных ПРС и сопутствующим поллинозом рост полипов не ускоряется во время сезона пыления растений. Скорее всего, IgE-зависимая аллергия является не одним из этиологических факторов, а сопутствующим заболеванием, способным утяжелять течение ПРС и ускорять рецидивирование процесса.

Согласно теории *нарушения метаболизма арахидоновой кислоты*, салицилаты, ингибируя циклооксигеназу активируют альтернативный путь метаболизма арахидоновой кислоты, которая превращается в лейкотриены под воздействием 5-липоксигеназы. Продуктами липоксигеназного пути распада арахидоновой кислоты являются лейкотриены LTC-4, LTD-4, LTE-4 и др., которые являются мощными провоспалительными медиаторами. Лейкотриены способны стимулировать миграцию эозинофилов в слизистую оболочку дыхательных путей, где в результате развивается характерный воспалительный процесс.

Роль *бактерий* в патогенезе ПРС также остается не до конца выясненной. Недавно было показано наличие специфических IgE к экзотоксину золотистого стафилококка у 50% больных ПРС. Возможно, бактерии могут участвовать в патогенезе ПРС, но не в качестве обычных аллергенов, вызывающих продукцию IgE, а играя роль суперантигенов, поддерживающих процесс эозинофильного воспаления. Предполагается, что энтеротоксин

золотистого стафилококка, играя роль суперантигена, способен вызывать образование и бурный рост полипов, а также развитие сопутствующей БА. Этиологическую роль бактерий в какой-то степени подтверждает существование так называемых «нейтрофильных» полипов или полипозно-гнойной формы хронического риносинусита.

*Грибковая теория патогенеза.* Элементы мицелия, попадающие в верхние дыхательные пути, в процессе дыхания выявляются как у здоровых лиц, так и у предрасположенных к развитию ПРС. Т-лимфоциты у последних активируют эозинофилы и заставляют их мигрировать в слизь, содержащуюся в ОНП. Группы эозинофилов окружают и уничтожают грибковые элементы путем выделения содержащихся в их цитоплазме токсических белков: главного эозинофильного белка (major basic protein, МВР), эозинофильного катионного белка, эозинофильной пероксидазы и эозинофильного нейротоксина. В результате в просвете ОНП образуется очень густой муцин, содержащий большое количество токсичных белков, который и оказывает повреждающее действие на слизистую оболочку, вызывая в ней хронический воспалительный процесс и рост полипов. Таким образом, полагают, что элементы мицелия грибов могут инициировать и поддерживать воспалительный процесс и рост полипов в ОНП у предрасположенных к этому лиц. Однако достоверных подтверждений данной теории пока не получено.

*Вирусные респираторные инфекции.* Доказательств вирусной природы ПРС пока не существует. Однако имеется достаточно убедительный клинический опыт, свидетельствующий о том, респираторные вирусные инфекции зачастую способствуют рецидивированию и стремительному росту полипов на фоне, казалось бы, достигнутой ремиссии.

*Генетические факторы.* Вполне вероятно, что генетическая предрасположенность является одним из факторов риска развития ПРС. Косвенным подтверждением этой гипотезы является тесная связь между полипозным процессом в ОНП и такими генетически обусловленными заболеваниями как муковисцидоз и синдром Картагенера. Цитогенетический анализ показал, что в кариотипах мужчин больных ПРС значительно чаще, чем у здоровых лиц отмечается увеличение протяженности гетерохроматиновых участков длинного плеча Y-хромосомы. В кариотипах женщин с этим заболеванием также наблюдалось увеличение гетерохроматина в 9 и 16 хромосомах. Наука пока далека от идентификации конкретного гена, ответственного за развитие этой болезни. Генетические исследования у больных ПРС пока немногочисленны и не позволяют объяснить, почему изменения кариотипа приводят к развитию заболевания лишь в отдельных случаях.

Механизмом образования единичных крупных солитарных (например, антрохоанальных) полипов может являться наличие определенных патологических условий

в самих ОНП (например, дополнительного соустья верхнечелюстной пазухи в задней фонтанелле, кисты). Такой полип обычно состоит из кистозной (антральной) и назальной частей. Последняя представляет собой продолжение стенок кисты, выпавших в полость носа и, в силу особенностей аэродинамики носа, продолжающих свой рост по направлению к носоглотке. Эту форму ПРС считают самостоятельной формой заболевания, с отличным от диффузного полипозного процесса патогенезом.

Причиной развития локального полипозного процесса могут являться анатомические аномалии строения (искривление перегородки носа, аномалии средней носовой раковины, крючковидного отростка), приводящие к нарушениям *аэродинамики полости носа*. Изменение направления основной воздушной струи ведет к постоянному раздражению определенных участков слизистой оболочки. Воздействие воздушной струи, несущей в своем составе различные антигены и микроорганизмы, может вести к морфологической перестройке отдельных участков слизистой оболочки. Клеточная инфильтрация в этой области приводит к гипертрофии и постепенному блоку остиомеатального комплекса. При этом полипозный процесс нередко развивается в областях контакта противоположащих поверхностей слизистой оболочки.

Согласно *многофакторной* теории ПРС в организме могут существовать различные биологические дефекты, врожденные или приобретенные и существующие на разных уровнях – организменном, органном, клеточном и субклеточном. Применительно к ПРС организменные биологические дефекты могут присутствовать в виде дисбаланса вегетативной нервной системы, включая гиперреактивность ее парасимпатического отдела. Биологические дефекты могут так и не проявиться клинически в течение всей жизни, если не будут спровоцированы какими-либо факторами внешней среды (инфекционными агентами, аллергенами, механическими, физическими или химическими воздействиями), играющими роль своеобразного пускового механизма.

Самостоятельным патогенетическим механизмом образования полипов является *хроническое гнойное воспаление* слизистой оболочки ОНП. В данном случае полипоз является вторичным и преимущественно локализуется в пораженной воспалительным процессом пазухе. Это позволяет условно отнести данную форму ПРС к локальным процессам. Таким образом, локальный полипозный процесс отличается от диффузного, сопровождающегося поэтапным вовлечением слизистой оболочки всех ОНП и являющегося системной патологией, связанной с изменениями в иммунной системе и общей реактивности организма. Развитие клинической картины в каждом случае зависит от индивидуальных нюансов этиологических и патогенетических механизмов заболевания у конкретного пациента.

## Классификация

Согласно современной международной позиции, все формы хронического риносинусита разделяют на хронический риносинусит без полипов (chronic rhinosinusitis without nasal polyps – CRSsNP) хронический риносинусит с полипами (chronic rhinosinusitis with nasal polyps – CRSwNP).

В настоящий момент общепринятой классификации самого ПРС не существует. Ни один из предложенных вариантов не стал общепризнанным и не используется в рутинной клинической практике. Однако существует деление ПРС на основании гистологического строения полипов, особенностей клинических проявлений и возможных этиологических факторов.

*По гистологическому строению* полипы делят на:

- Отечные, эозинофильные («аллергические»)
- Фиброзно-воспалительные (нейтрофильные)
- Железистые
- С атипией стромы

*По этиопатогенетическому принципу* Г.З.Пискунов предложил классифицировать ПРС следующим образом:

- Полипоз в результате нарушения аэродинамики в полости носа и ОНП
- Полипоз в результате хронического гнойного воспаления слизистой оболочки полости носа и ОНП
- Полипоз в результате грибкового поражения слизистой оболочки ОНП
- Полипоз в результате нарушения метаболизма арахидоновой кислоты
- Полипоз при муковисцидозе, синдроме Картагенера.

Очевидно, что ПРС в его нынешнем понимании не представляет собой единой нозологической формы, но скорее является синдромом, который включает в себя многие патологические состояния, от ограниченных поражений одной пазухи до диффузного процесса, сочетающегося с БА, непереносимостью НПВС и генетически наследуемыми заболеваниями, таким как муковисцидоз и синдромы неподвижных ресничек.

С этой точки зрения целесообразно выделять:

- *Диффузный двусторонний ПРС* — прогрессирующее поражение полости носа и всех ОНП;
- *Солитарные полипы* в том числе (антрохоанальные, сфенохоанальные, этмохоанальные) — односторонние процессы, когда поражается одна пазуха. Последние,

видимо, имеют специфический патогенез и являются самостоятельной нозологической формой.

### Диагностика

**Клинические признаки и симптомы:** Основные симптомы ПРС — стойкая заложенность носа и затруднение носового дыхания. Выраженность этих симптомов напрямую зависит от степени распространенности полипозного процесса. Характерно снижение или полное отсутствие обоняния, которое может периодически, на фоне проводимого лечения улучшаться и снова пропадать. Выделения из носа обычно скудные, густые, слизистые или слизисто-гнойные. Нередко это создает мучительное ощущение стекания слизи по задней стенке глотки (постназальный синдром). Голос пациента обычно имеет гнусавый оттенок. Головная боль, если присутствует, не имеет четкой локализации как при других формах риносинусита.

**Анамнестические данные:** Уточняют момент появления и динамику жалоб, наличие у пациентов системных заболеваний и аллергии. Сочетание ПРС с БА встречается у 45% больных, с пищевой и лекарственной аллергией – в 32% случаев. При наличии БА обязательно уточняют степень ее тяжести, форму и характер базисной терапии. При наличии сведений о перенесенных операциях в полости носа и на ОНП уточняют объем и вид выполненных ранее хирургических вмешательств (петлевая полипотомия, «радикальные» операции, эндоскопическая полисинусотомия и др.). Полезную информацию могут дать имеющиеся гистологические заключения старые компьютерные томограммы. Большое значение имеют сведения о характере проводившегося ранее консервативного лечения, его эффективности, длительности достигнутой ремиссии. Следует уточнить, какие именно препараты и в каких дозировках уже использовал пациент: топические или системные глюкокортикостероиды (ГКС), антибиотики и др., какими были по длительности курсы лечения, имелись ли побочные эффекты.

**Объективное обследование.** Наружный осмотр обычно не дает значимой информации. Только в крайне запущенных случаях развивается деформация наружного носа в виде расширения его спинки и самой костной пирамиды носа (гипертелоризм), расширение ноздрей вследствие тугого заполнения полости носа полипами. Оценивают носовое дыхание и степень его нарушения. Пальпация и перкуссия, диафаноскопия, а также ультразвуковое исследование верхнечелюстной и лобной пазух малоинформативны.

Для диагностики стандартно используют *переднюю и заднюю риноскопию*, а также *эндоскопию* полости носа. При передней риноскопии оценивают степень



обтурации общих и средних носовых ходов полипозной тканью, наличие отделяемого и выраженность отека слизистой оболочки. При задней риноскопии осматривают носоглотку, устанавливают наличие полипов в задних отделах полости носа и степень их распространения в носоглотку. Полипы в большинстве случаев представлены слизистыми, округлой формы образованиями желтоватого или светло-розового цвета. При зондировании полипы безболезненны, подвижны, имеют мягкую или эластичную консистенцию, не кровоточат. После анемизации размер полипов не изменяется. Между полипами можно увидеть скопление густого и вязкого муцина без примеси гноя. Также оценивают степень деформации перегородки носа и размеры нижних носовых раковин. Передняя и задняя риноскопия - наиболее информативные методы диагностики при диффузном полипозе, тогда как начальные стадии ПРС лучше позволяет диагностировать эндоскопическое исследование.

Эндоскопию проводят жестким или гибким эндоскопом под местной анестезией. Обычный диаметр эндоскопа – от 2,7 мм до 4 мм; угол обзора - 0° или 30°. Предварительно выполняется анемизация слизистой оболочки и аппликационная анестезия, для чего используют 2% раствор лидокаина с добавлением нескольких капель адреналина. Сначала осматривают общий носовой ход, при этом эндоскоп проводят вдоль дна полости носа до носоглотки. Затем эндоскоп последовательно вводят в средний и верхний носовые ходы. Для детального осмотра структур среднего носового хода, крючковидного отростка, области соустья верхнечелюстной пазухи и лобного кармана допустимо смещение средней раковины к перегородке носа при помощи распатора. Уже в начальных стадиях заболевания в этих узких пространствах можно обнаружить мелкие полипы и полипозно измененную слизистую оболочку. Наличие множественных полипов затрудняет осмотр среднего носового хода и не позволяет идентифицировать основные анатомические ориентиры.

Для осмотра верхнего носового хода среднюю носовую раковину возвращают в прежнее положение или слегка смещают латерально. Учитывая узость данной анатомической области, здесь лучше использовать эндоскоп меньшего диаметра, который аккуратно проводят между средней раковинкой и перегородкой носа в направлении кзади и кверху. Визуализируют верхнюю носовую раковину, сфеноэтмоидальный карман, естественные отверстия клиновидной пазухи и задних клеток решетчатого лабиринта. Осмотр верхнего носового хода особенно важен, когда снижение или отсутствие обоняния является единственной или главной жалобой пациента.

***Дополнительные методы диагностики.*** Из лучевых методов диагностики ведущее значение имеет *компьютерная томография (КТ)*, позволяющая не только

установить распространенность полипозного процесса, но и определить наличие дефектов или аномалий внутриносовых структур. КТ ОНП является основным ориентиром для хирурга при проведении эндоназальных операций.

*КТ ОНП* рекомендуется проводить всем пациентам с впервые выявленным ПРС и всем больным, которым планируется хирургическое лечение. Максимальную информацию дает мультиспиральная КТ с мультипланарной реконструкцией (аксиальная, фронтальная с сагиттальная проекции). В начальных стадиях заболевания патологический процесс преимущественно локализуется в полостях решетчатого лабиринта, средних и верхних носовых ходах и, в меньшей степени, в верхнечелюстных пазухах. Пневматизация данных областей пазух может быть частично сохранена или полностью отсутствовать. Лобные и клиновидные пазухи в начальных стадиях заболевания заинтересованы в меньшей степени. Снижение пневматизации пораженных ОНП объясняется наличием в них утолщенной полипозной слизистой оболочки и вязкого густого отделяемого (муцина). При многолетнем процессе и обтурирующих полипах, при рецидиве после многократных операций обычно отмечается полное или почти полное снижение пневматизации всех ОНП.

*Магнитно-резонансная томография* имеет второстепенное значение в диагностике ПРС. МРТ не дает детального представления о состоянии костных структур, но прекрасно выявляет патологические изменения мягких тканей. Поэтому использование МРТ целесообразно в целях дифференциальной диагностики, особенно при подозрении на опухолевой процесс. *Рентгенография ОНП* при ПРС настоящее время утратила свое значение в силу низкой информативности.

*Передняя активная риноманометрия, пикфлуометрия и акустическая риноманометрия* дают косвенное представление о состоянии полости носа, но в целом достаточно характеризуют степень нарушения носового дыхания. *Исследование мукоцилиарного транспорта* проводят стандартным методом, определяя время перемещения кусочков сахараина из передних отделов полости носа в носоглотку. При ПРС метод имеет существенные ограничения, так как время транспорта сахараина может зависеть не столько от двигательной активности мерцательного эпителия, сколько от степени проходимости общего носового хода, который может быть обтурирован полипами. Исследование цилиарной активности необходимо при подозрении на синдромы неподвижных ресничек.

*Микробиологическое исследование* отделяемого полости носа или пунктата (аспирата) пораженных пазух также не является ведущим методом диагностики ПРС. Возможности культурального исследования ограничены в связи с тем, что многие

микроорганизмы, заселяющие ОНП в норме и в патологии, не могут быть культивированы на обычных средах и выявляются только современными методами молекулярной диагностики.

*Ольфактометрия* имеет существенное значение в плане уточнения степени нарушений обоняния. Снижение обоняния на фоне проводимой терапии является наиболее четким индикатором и предвестником скорого рецидива полипоза. Наоборот, положительная динамика данных офтальмометрии свидетельствует об эффективности подобранного лечения.

*Цитоморфологическое исследование* назального секрета или мазков-отпечатков со слизистой оболочки может быть использовано в качестве дополнительного метода дифференциальной диагностики, например, при сочетании ПРС с аллергическим ринитом.

*Биопсия* полипов и слизистой оболочки практически не используется для подтверждения диагноза ПРС. Особое значение метод имеет для дифференциальной диагностики с опухолевым процессом (особенно при одностороннем полипозе) или системными заболеваниями, сопровождающимися схожими изменениями слизистой оболочки (болезнь Вегенера и др.). При наличии полипозного процесса, даже при подозрении на новообразование, рекомендуется не биопсия отдельных полипов, а широкое вскрытие пораженных пазух и максимальное удаление всей патологической ткани с последующим гистологическим исследованием.

### **Дифференциальная диагностика**

Наиболее важной является дифференциальная диагностика с опухолевым процессом. Опухоль может происходить как из самих структур полости носа или ОНП (эстезионейробластома гемангиома, инвертированная папиллома, респираторная эпителиальная аденоматозная гамартома, рак и др), так и проникать сюда из смежных анатомических областей – глазницы, носоглотки, передней черепной ямки, крылонебной ямки (юношеская ангиофиброма, хордома, менингиома и др.). При опухолевом процессе поражение чаще одностороннее. В анамнезе присутствуют сведения о повторных носовых кровотечениях, чаще из той половины полости носа, где находится опухоль; предшествующих операциях, не принесших улучшения. Возможны нарушения зрения, очаговая неврологическая симптоматика, назальная ликворея.

Обращают внимание на внешний вид патологической ткани, ее консистенцию, кровоточивость при зондировании. Опухоль в полости носа и ОНП часто сопровождается полипозным процессом. Это нередко бывает причиной ошибочной диагностики, в

частности при взятии биопсии. Решающее значение имеют КТ и, особенно, МРТ, совместное выполнение которых необходимо при подозрении на опухолевый процесс.

За носовые полипы ошибочно можно принять *гипертрофированные задние отделы средних и нижних носовых раковин*, особенно при обычной передней и задней риноскопии. Уточнить диагноз позволяет эндоскопия и КТ ОНП. *Кисты ОНП* имеют сходные денситометрические характеристики на КТ, но отличаются от полипов характерной округлой формой. При *неинвазивной форме грибкового синусита* пациенты нередко указывают на предшествующие пломбировки каналов зубов верхней челюсти. В этих случаях на КТ ОНП выявляется гомогенное снижение пневматизации верхнечелюстной пазухи, нередко с наличием инородного тела. Всегда следует иметь в виду возможный одонтогенный характер синусита.

### **Лечение**

В лечении ПРС используют как медикаментозные, так и хирургические методы. Согласно современным согласительным документам, к лечению ПРС (за исключением одностороннего) следует подходить с терапевтических, а не с хирургических позиций. В большинстве случаев используется комплексный подход. Это обусловлено тем, что большая часть пациентов обращается к оториноларингологу при наличии уже обтурирующих полипов и стойкой назальной обструкции, когда медикаментозная терапия не может оказать выраженного лечебного эффекта. В то же время односторонний полипозный процесс является показанием к хирургическому лечению, нередко требующим коррекции внутриносовых аномалий и вмешательства в пределах одной пораженной пазухи. При адекватно проведенной операции такое заболевание обычно не рецидивирует.

«Золотым стандартом» рациональной фармакотерапии ПРС в типичных случаях впервые выявленного двустороннего полипозного процесса считаются кортикостероидная терапия, которая может быть топической, системной или представлять собой различные по срокам комбинации этих двух методов.

#### ***Медикаментозное лечение***

В начальных стадиях ПРС в качестве стартовой терапии используют *интраназальные глюкокортикостероиды* (ИнГКС). При выборе конкретного препарата отдают предпочтение лекарственным средствам, обладающим высокой топической активностью, низкой биодоступностью, и, следовательно, максимальной безопасностью при длительном, иногда пожизненном, применении. Среди доступных на российском

фармацевтическом рынке препаратов (беклометазона дипропионат, будесонид), имеющих официально зарегистрированное показание для лечения ПРС, на сегодня такими свойствами обладает *мометазона фуроат*. Его безопасность при длительном применении неоднократно доказана в плацебо-контролируемых исследованиях. Препарат назначают длительными курсами от 3 до 6 месяцев и более в дозе 400 мкг в сутки. При достигнутой клинической ремиссии возможно снижение дозы препарата или его отмена. При этом обязательным является динамическое наблюдение за состоянием полости носа пациента.

*ИГКС выбора:*

*Мометазона фуроат, спрей 100 мг в каждую половину носа 2 р/сут. Курс 3–6 мес.*

*Альтернативные ИГКС:*

*Беклометазон, спрей по 100–200 мг в каждую половину носа 2–3 р/сут. Курс 3–6 мес.*

*Будесонид, спрей по 100–200 мг в каждую половину носа 2 р/сут. Курс 3–6 мес.*

Для лечения ПРС успешно используются *системные ГКС*. Наличие в арсенале клинициста топических ГКС и множество побочных эффектов при длительном использовании системных ГКС определяет возможность использования последних при ПРС короткими курсами. Короткий курс системной ГКС терапии, называемый медикаментозной полипотомией, с успехом применяется на практике и во многих случаях может быть альтернативой хирургическому вмешательству.

*Преднизолон, внутрь из расчета 0,5–1 мг/кг/сут. Курс 10-15 дней.*

Для профилактики побочных эффектов 2/3 дозы принимаются утром, оставшаяся 1/3 — в обед. Возможен прием всей суточной дозы примерно в 8 часов утра. С 8-10го дня дозу препарата постепенно снижают (на 5 мг ежедневно) до полной отмены. Подобный курс лечения используют не чаще 2 раз в год в случае недостаточной эффективности терапии ИнГКС, раннего рецидива полипозного процесса или при наличии противопоказаний к операции.

При необходимости хирургического лечения, особенно в случае сочетания ПРС с БА, непереносимостью НПВС, аллергическими проявлениями, гиперреактивностью бронхов, проведение короткого курса системной ГКС терапии является обязательным. Лечение начинают за 3 дня до хирургического вмешательства и продолжают в течение, как минимум, 3 дней после операции:

*Преднизолон, внутрь из расчета 0,5–1 мг/кг/сут. Курс 6-8 дней.*

*Дексаметазон в/в капельно 8–12 мг на 200 мл физиологического р-ра 2 р/сут. Курс 6 дней.*

Использование *депонированных ГКС* для местного применения не оправдано в силу высокой биодоступности и возможных осложнений.

Сегодня активно исследуются альтернативные методы фармакотерапии ПРС: длительная терапия низкими дозами макролидов, местная и системная противогрибковая терапия, десенситизация аспирином. Однако в настоящее время убедительной доказательной базы применения этих препаратов нет.

Эффективность метода *десенситизации аспирином*, равно как и *антилейкотриеновой терапии* при ПРС также не имеет пока весомой доказательной базы, поэтому их использование не считается обоснованным.

*Ирригационная терапия.* Применение носовых душей признано простым, безопасным и достаточно эффективным средством лечения ПРС, в особенности в послеоперационном периоде. Для промывания полости носа обычно используют изотонический (иногда буферный или гипертонический) раствор поваренной или морской соли. Существующие устройства для ирригационной терапии позволяют осуществлять промывание полости носа под разным давлением и с различной интенсивностью либо просто равномерно увлажнять слизистую оболочку. Преимущества растворов с различной концентрацией натрия хлорида, пока убедительно не доказаны, хотя есть работы, свидетельствующие о преимуществах гипертонического раствора NaCl именно при лечении ПРС.

**Уровень доказательности и рекомендаций по лечению полипозного риносинусита у взрослых\***

*(no Fokkens W, Lund V, Mullol J, Bachert C et al. Rhinology Vol.50, Suppl.23 March 2012)*

| <b>Терапия</b>                                      | <b>Уровень доказательности</b> | <b>Степень обоснованности</b> | <b>Уместность назначения</b>             |
|---|--------------------------------|-------------------------------|--|
| Топические ГКС                                      | Ia                             | A                             | да                                       |
| Системные ГКС                                       | Ia                             | A                             | да                                       |
| Пероральные антибиотики курсом до 4 недель          | Ib и Ib(-)                     | C**                           | да, но эффект незначительный             |
| Пероральные антибиотики курсом 12 недель и более    | III                            | C                             | да, особенно если уровень IgE не повышен |
| Капсаицин   | II                             | C                             | нет                                      |
| Ингибиторы протонной помпы                          | II                             | C                             | нет                                      |
| Десенсибилизация аспирином                          | II                             | C                             | сомнительно                              |
| Фуросемид   | III                            | C                             | нет                                      |
| Иммуномодуляторы                                    | IV                             | D                             | нет                                      |
| Промывание изотоническим раствором                  | Ib, нет данных по монотерапии  | D                             | да, для облегчения симптомов             |
| Антибиотики местно                                  | нет данных                     | D                             | нет                                      |
| Анти-интерлейкин5                                   | нет данных                     | D                             | сомнительно                              |
| Фитотерапия   | нет данных                     | D                             | нет                                      |
| Деконгестанты                                       | нет данных                     | D                             | нет                                      |
| Муколитики  | нет данных                     | D                             | нет                                      |
| Добавление пероральных антигистаминных у аллергиков | нет данных                     | D                             | нет                                      |
| Топические противогрибковые                         | Ia(-) <sup>#</sup>             | A(-)                          | нет                                      |
| Системные противогрибковые                          | Ib(-) <sup>Δ</sup>             | A(-) <sup>\$</sup>            | нет                                      |
| Антилейкотриены                                     | Ib                             | A(-)                          | нет                                      |
| Анти-IgE  | Ib(-)                          | A(-)                          | нет                                      |

\* в некоторые исследования включены пациенты с хроническим риносинуситом без полипов.

\*\*как положительный, так и отрицательный результат в двух противоречащих друг другу исследованиях, уровень рекомендаций С.

# Ia(-) доказательство отрицательного результата, то есть неэффективности.

\$ A(-) уровень рекомендаций А, что НЕ нужно использовать.

Δ Ib(-) исследование Ib, доказавшее неэффективность.

### ***Хирургическое лечение***

Хирургическое лечение *в типичных случаях двустороннего ПРС* проводится при неэффективности консервативных методов, либо при наличии обтурирующих полипов в полости носа. Цель хирургического вмешательства – удаление полипов, коррекция анатомических аномалий (деформация перегородки носа, гипертрофия носовых раковин и др.), ревизия и коррекция размеров соустьев ОНП, вскрытие и удаление клеток решетчатого лабиринта, пораженных полипозным процессом. Операция должна быть минимально инвазивной и максимально щадящей по отношению к внутриносовым структурам, в частности средним и нижним носовым раковинам. Оптимальным методом хирургического лечения ПРС является функциональная эндоскопическая хирургия. Важнейшим принципом является не сам объем операции (полипотомия или полисинусотомия), а то, что она должна выполняться под оптическим контролем, то есть с использованием эндоскопа или операционного микроскопа. Минимальную инвазивность обеспечивает применение мягкотканых шейверов и специального набора инструментов. Если это необходимо, для гемостаза используют эластичные тампоны, которые следует удалять через сутки после вмешательства. Использование петлевой полипотомии под контролем прямого зрения не рекомендуется.

Большое значение имеет *предоперационная подготовка*. Особенно это касается ПРС, ассоциированного с БА и непереносимостью НПВС. Помимо стандартного предоперационного обследования эти пациенты должны обязательно быть консультированы пульмонологом, пройти исследование функции внешнего дыхания. Использование системных ГКС в предоперационном периоде не только позволяет сократить размер полипов, но и уменьшает отек и кровоточивость тканей во время хирургического вмешательства, что позволяет максимально сохранять анатомические структуры и проводить операцию с минимальной травмой слизистой оболочки. Системная фармакотерапия ГКС также является профилактикой обострений сопутствующей БА в послеоперационном периоде.

*Вид обезболивания* при хирургических вмешательствах зависит от объема операции, а также предпочтений хирурга. При обширных вмешательствах (полисинусотомия,



пансинусотомия), особенно в сочетании с коррекцией внутриносовых структур рекомендуется общее обезболивание (эндотрахеальный наркоз). Тот же метод анестезии следует использовать у пациентов с сочетанной БА.

*В послеоперационном периоде* системную кортикостероидную терапию рекомендуется продолжать в течение не менее 3 суток с постепенным снижением дозы препарата. После удаления тампонов рекомендуется проведение *ирригационной терапии* одним из существующих методов. С целью удаления сгустков слизи и крови из оперированных ОНП целесообразно 1-2-кратное промывание оперированных ОНП изотоническим раствором через наложенные в ходе операции соустья.

Хирургическое вмешательство создает оптимальные условия для доступа топических лекарственных препаратов в пораженные пазухи. В любом случае, обязательным в послеоперационном периоде является назначение ИнГКС. Сроки с момента операции до начала терапии четко не определены и зависят от официально зарегистрированных противопоказаний в инструкции по применению препарата. Несмотря на существующее мнение о том, что ИнГКС замедляют заживление раневой поверхности, способствуют образованию корок и могут вызывать кровоточивость слизистой оболочки, общепринятой тенденцией в настоящее время их максимально раннее назначение. Конкретные сроки начала терапии ИнГКС индивидуальны, обычно 5-7 сутки после операции.

*Динамическое наблюдение* пациента в течение первого года после операции рекомендуется проводить не реже чем через каждые 3-4 месяца. Проведение КТ ОНП показано только при рецидиве процесса, требующем повторного хирургического вмешательства. Целесообразна повторная консультация при развитии острых или обострении хронических инфекций верхних дыхательных путей.

В отличие от диффузного полипоза, при *локальных формах* ПРС консервативное лечение обычно нецелесообразно. Основой лечения является эндоскопическая внутриносая операция, ограничивающаяся обычно одной пораженной пазухой. При ПРС, связанном с нарушениями аэродинамики полости носа, проводят хирургическую коррекцию деформаций перегородки носа, средних носовых раковин, аномалийных структур остео-меатального комплекса.

При антрохоанальных полипах под эндоскопическим контролем сначала удаляют сам полип, затем дополнительное соустье верхнечелюстной пазухи, из которого исходит ножка полипа, объединяют с естественным, и удаляют из пазухи антральную часть, имеющую кистозное или, реже, солидное строение. При полипозно-гнойном процессе целью хирургического лечения является восстановление аэродинамики полости носа и

дренажной функции ОНП, что достигается созданием достаточных размеров соустьев пораженных пазух. При необходимости назначают короткие или длительные курсы антибактериальной терапии.

Таблица 2

**Уровень доказательности и рекомендаций по лечению полипозного риносинусита у взрослых в послеоперационном периоде\***

(no Fokkens W, Lund V, Mullol J, Bachert C et al. *Rhinology* Vol.50, Suppl.23 March 2012)

| Терапия   | Уровень доказательности | Степень обоснованности | Уместность назначения           |
|---|-------------------------|------------------------|---------------------------------|
| Топические ГКС (ИнГКС)                              | Ia                      | A                      | да                              |
| Системные ГКС                                       | Ia                      | A                      | да                              |
| Пероральные антибиотики курсом до 4 недель          | Ib                      | A                      | да, но эффект незначительный    |
| Анти-интерлейкин5                                   | Ib                      | A                      | да                              |
| Пероральные антибиотики курсом 12 недель и более    | Ib                      | C**                    | да, если уровень IgE не повышен |
| Добавление пероральных антигистаминных у аллергиков | Ib                      | C                      | не ясно                         |
| Фуросемид   | III                     | D                      | нет                             |
| Промывание изотоническим раствором                  | нет данных              | D                      | не ясно                         |
| Антилейкотриены                                     | Ib(-) <sup>Δ</sup>      | A(-) <sup>§</sup>      | нет                             |
| Анти-IgE <sup>#</sup>                               | Ib(-)                   | C                      | не ясно                         |

\* В некоторые исследования включены пациенты с хроническим риносинуситом без полипов

\*\* Уровень доказательности эффективности макролидов для лечения ПРС Ib, степень обоснованности рекомендаций C, так как результаты двух слепых плацебо контролируемых исследований противоречивы. Имеются указания на лучшую эффективность у пациентов с ПРС при нормальном уровне IgE (степень обоснованности A). Нет данных по другим антибиотикам.

<sup>Δ</sup> Ib(-) исследование Ib, доказавшее неэффективность.

<sup>§</sup> A(-) уровень рекомендаций A, что НЕ нужно использовать.

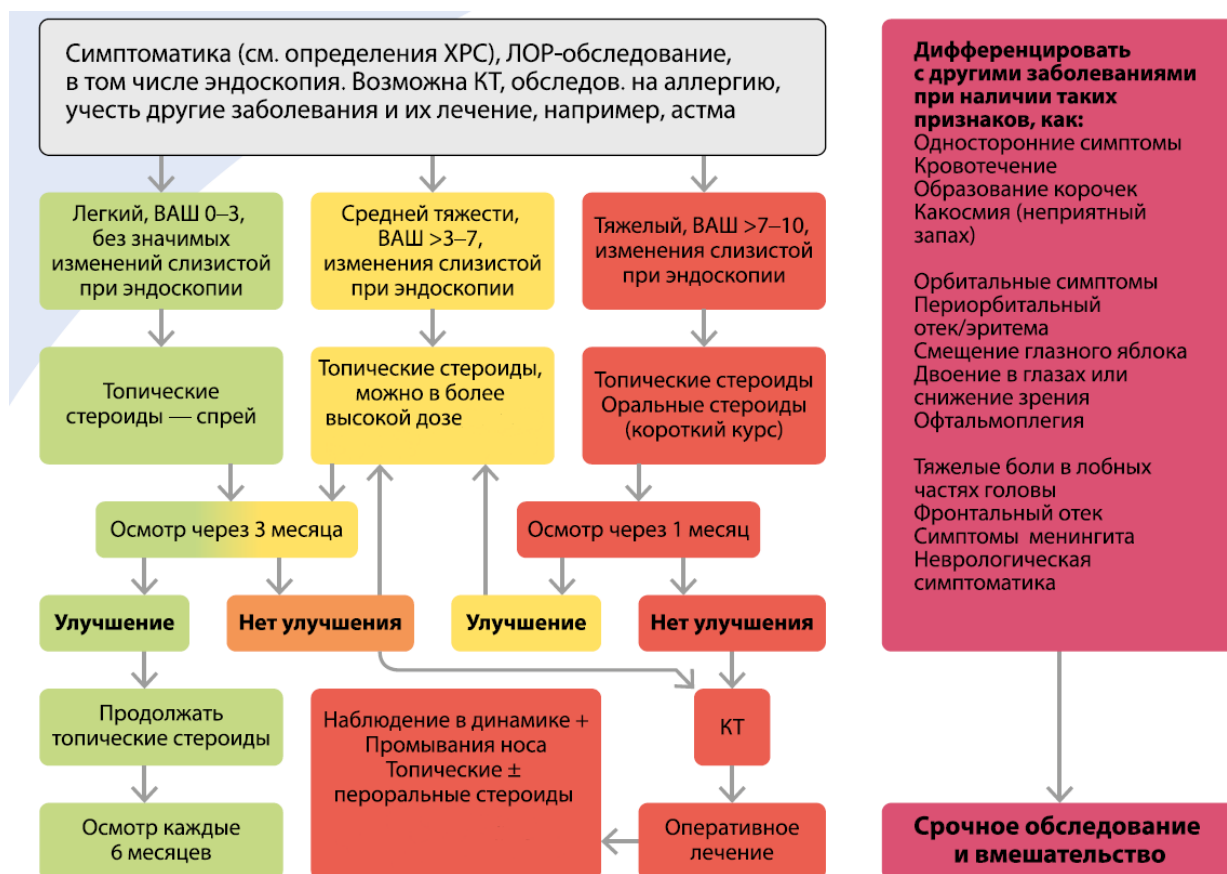
<sup>#</sup> Из-за уровня доказательности III наличия неопубликованных данных уровня Ib степень обоснованности C.

## Прогноз

При назначении адекватной терапии на ранней стадии заболевания возможно достижение длительной ремиссии, однако после отмены ИнГКС рецидив нередко наступает в короткие сроки. При диффузном полипозе прогноз зависит от количества и характера

перенесенных ранее операций и приверженности пациента к подобранной базисной терапии. Рецидив в большинстве случаев наступает в сроки от 3 до 5 лет после операции, причем у пациентов моложе 30 лет эти сроки могут быть существенно короче. При локальных формах ПРС прогноз более благоприятный.

**Алгоритм ведения пациентов с ПРС специалистами-оториноларингологами (по Fokkens W, Lund V, Mullol J, Bachert C et al. Rhinology Vol.50, Suppl.23 March 2012)**



В целом российские стандарты лечения полипозных риносинуситов соответствуют приведенному стандарту EPOS – 2012. Однако имеются небольшие коррекции, применительно к Российскому здравоохранению.

Так, в России пока не зарегистрированы топические стероиды в виде капель, не рекомендовано топическое применение доксицилина (убраны из таблицы). Как уже говорилось, длительное применение антибиотиков для лечения полипозных синуситов вызвало практические единодушное возражение членов экспертного совета и из данной таблицы исключено.

## Список литературы.

1. Полипозный риносинусит. В кн: Рациональная фармакотерапия заболеваний уха, горла и носа. /Под ред. А.С. Лопатина. М.: Литтерра, 2011: С.344-351.
2. Рязанцев С.В., Артюшкина В.К., Начаров П.В., Лаптиева М.А. Современные аспекты системной кортикостероидной терапии у больных хроническим полипозным риносинуситом / Российская оториноларингология .-2013.-№2.-С.114-121
3. Рязанцев С.В., Артюшкина В.К., Будковая М.А. Исторические и современные аспекты лечения хронического полипозного риносинусита / Доктор. Ру.-2013.-№8.-С.9-13
4. *Badia L, Lund V.* Topical corticosteroids in nasal polyposis. *Drugs* 2001; 61: 573–578.
5. European Position Paper on Rhinosinusitis and Nasal Polyps. / *W.J.Fokkens [et al.]*. *Rhinology* 2012; 50, Suppl. 23: 1–298.
6. *Holmberg K, Karlsson G.* Nasal polyps: medical or surgical management? *Clin Exp Allergy* 1996; 26 Suppl 3: 23-30.
7. *Ragab S., Lund V.J., Scadding G.K.* Evaluation of the medical and surgical treatment of chronic rhinosinusitis: A prospective randomized controlled trial. *Laryngoscope* 2004; 114(5): 923-930.
8. *Settipane G.* Epidemiology of nasal polyps. In: *Settipane G, Lund VJ, Bernstein JM, Tos M,* eds. *Nasal Polyps: Epidemiology, Pathogenesis and Treatment.* Providence, RI: Oceanside Publications; 1997:17–24.
9. *Small C.B., Hernandez J., Reyes A. et al.* Efficacy and safety of mometasone furoate nasal spray in nasal polyposis. *J Allergy Clin. Immunol.* 2005; 116: 1275-1281.
10. *Stjarne P, Ollson P, Alenius M.* Use of mometasone furoate to prevent polyp relapse after endoscopic sinus surgery. *Arch Otolaryngol Head Neck Surg.* 2009; 135: 296–302.
11. *Varvyanskaya A.V., Lopatin A.S.* Efficacy of long-term low-dose macrolide therapy in preventing early recurrence of nasal polyps after endoscopic sinus surgery. *Int Forum Allergy Rhinol.* 2014 Jul;4(7):533-41
12. *Weschta M., Rimek D., Formanek M. et al.* Topical antifungal treatment of chronic rhinosinusitis with nasal polyps: A randomized, double-blind clinical trial. *J. Allergy Clin. Immunol.* 2004; 113(6): 1122-1128.